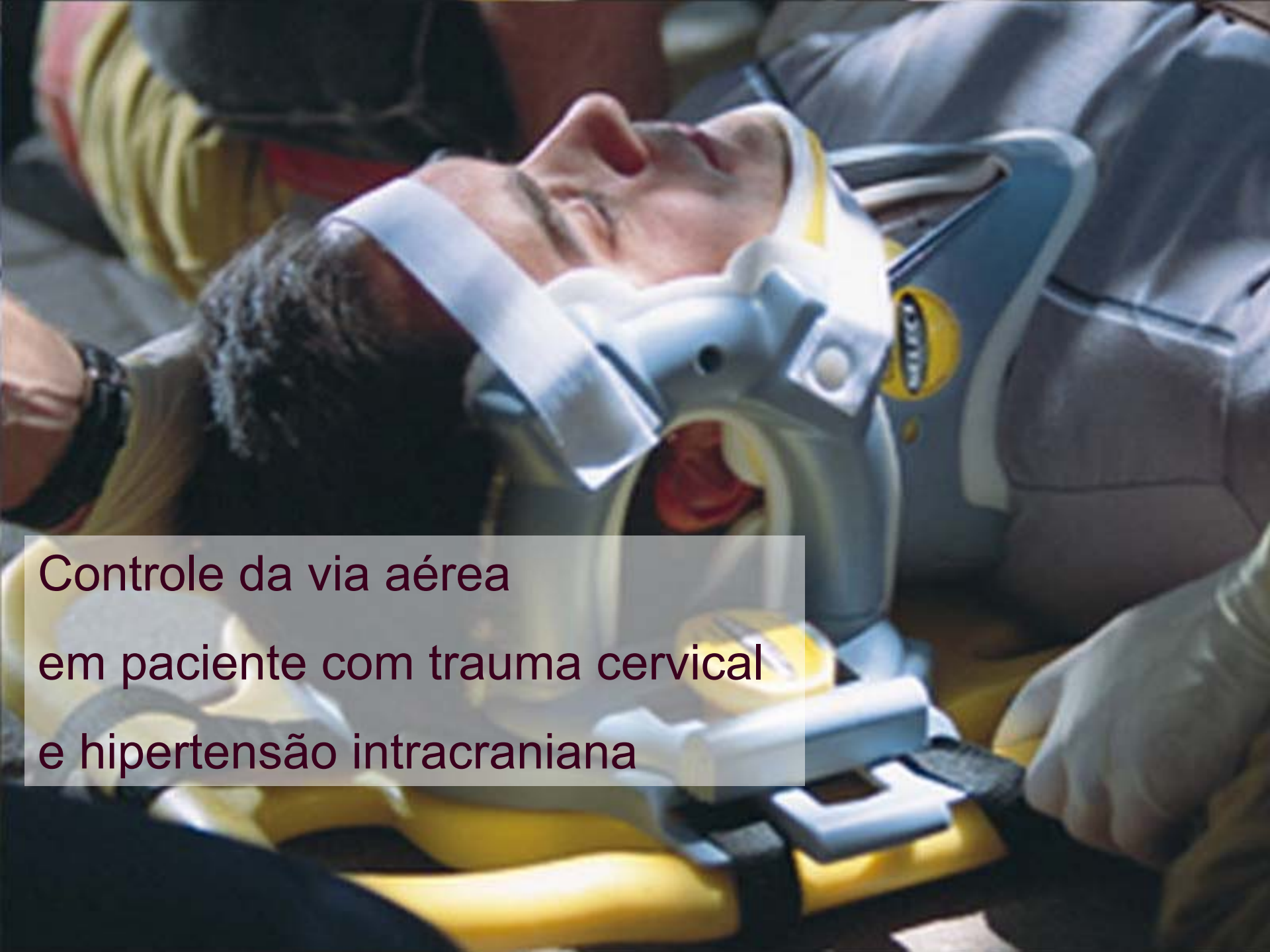




Controle da via aérea
em paciente com trauma cervical
e hipertensão intracraniana

A large billboard with a white background and a black border, set against a blue sky with white clouds and green trees. The billboard is supported by a black pole and has several black rectangular fixtures along its bottom edge. The text on the billboard is as follows:

Trauma craniano 1ª causa de morte no trauma

intervenções de ressuscitação básicas:

oxigenação / manutenção da pressão de perfusão cerebral

→ *prevenir o dano cerebral secundário e diminuir a mortalidade*



Lesão da coluna cervical ocorre em 2% das vítimas de trauma contuso

Incidência ↑ Escala de Glasgow < 8
déficit neurológico focal

Atendimento padrão → imobilização das vítimas de trauma

Lesão secundária ocorre em 2–10% dos pacientes

**até que se prove o contrário,
suspeitar de trauma de coluna cervical**

■ REVIEW ARTICLE

David C. Warltier, M.D., Ph.D., Editor

Anesthesiology 2006; 104:1293–318

© 2006 American Society of Anesthesiologists, Inc. Lippincott Williams & Wilkins, Inc.

Airway Management in Adults after Cervical Spine Trauma

*Edward T. Crosby, M.D., F.R.C.P.C.**

CME This article has been selected for the *Anesthesiology* CME Program. After reading the article, go to <http://www.asahq.org/journal-cme> to take the test and apply for Category 1 credit. Complete instructions may be found in the CME section at the back of this issue.



Diagnóstico - Pacientes conscientes

Avaliação clínica

Rx em 3 incidências suplementada pela TC

Após análise das imagens – ausência de lesão

→ é possível retirar a imobilização / colar cervical

Se houver evidência de déficit neurológico mesmo com Rx e TC normais → MRI

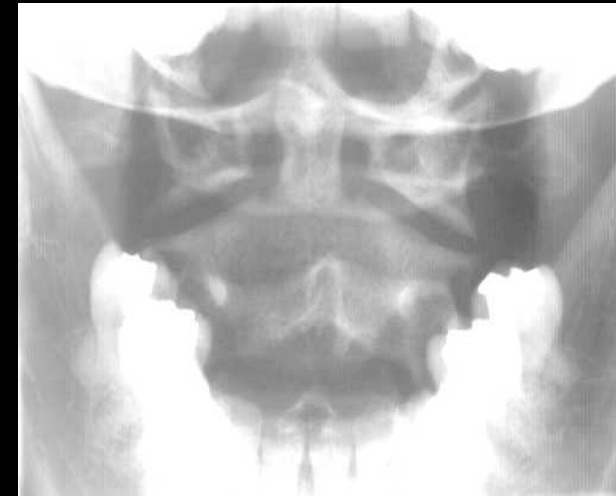
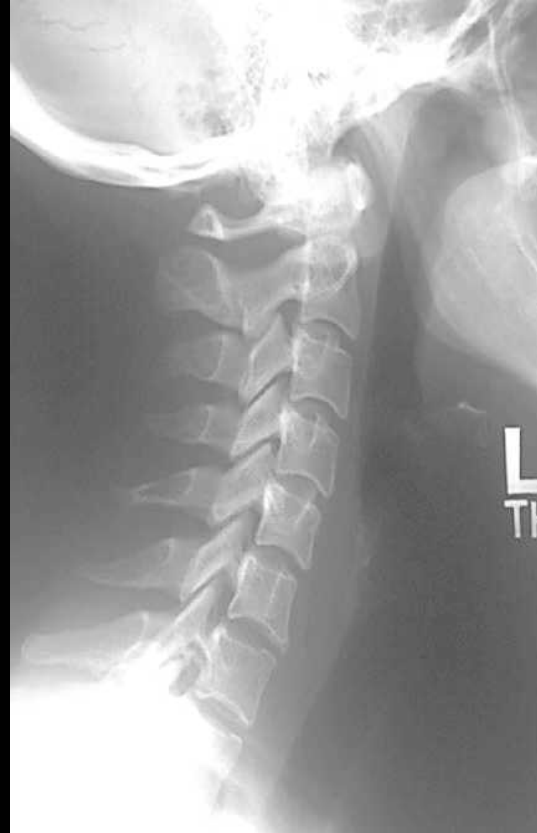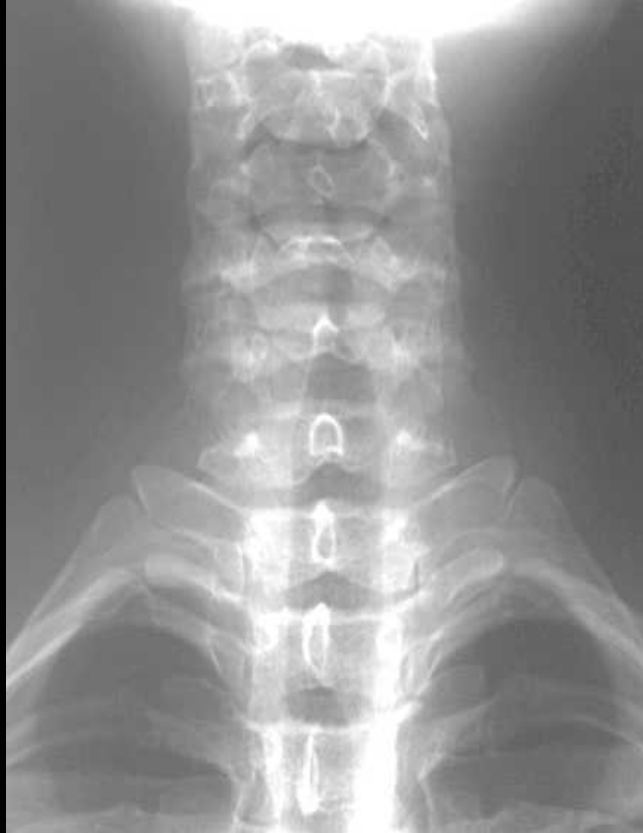Causas mais comuns de falha de diagnóstico

Rx não adequados

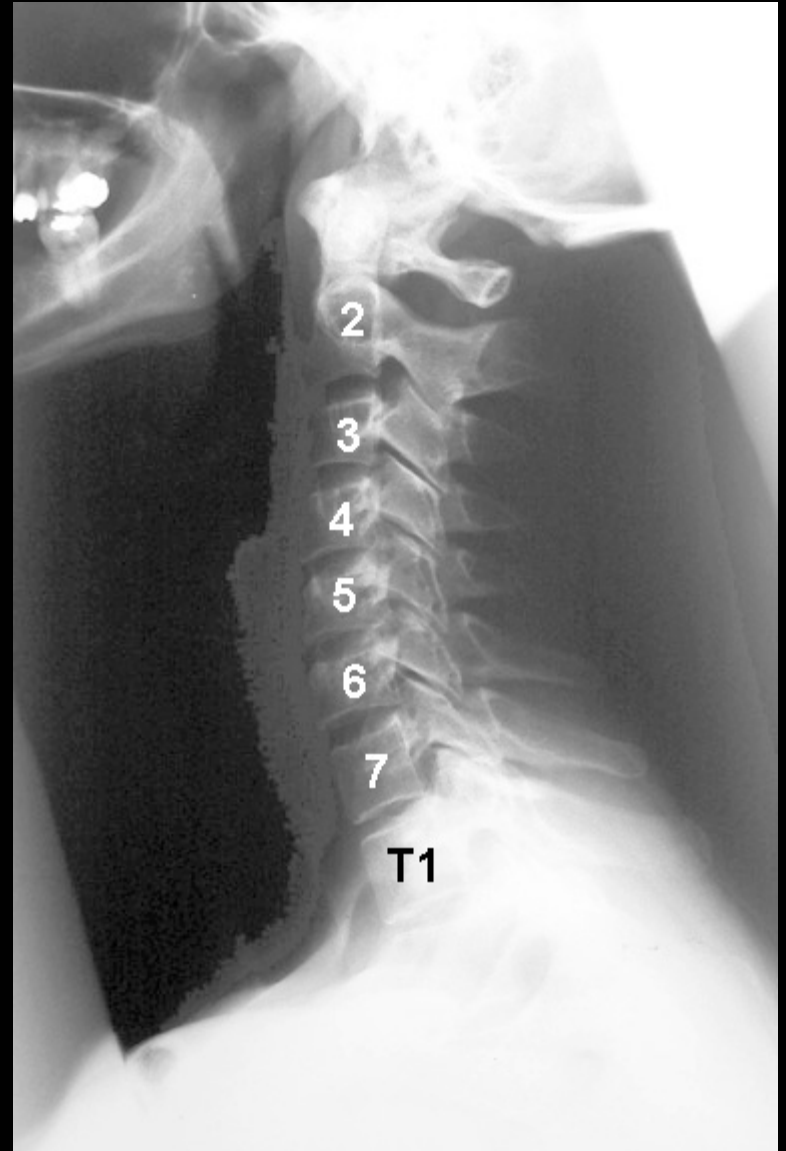
Má interpretação

Eastern Association for the Surgery of Trauma: Determination of cervical spine stability in trauma patients. Winston-Salem, North Carolina, EAST, 2000. Available at: www.east.org/tpg/chap3u.pdf. Accessed October 27, 2005.

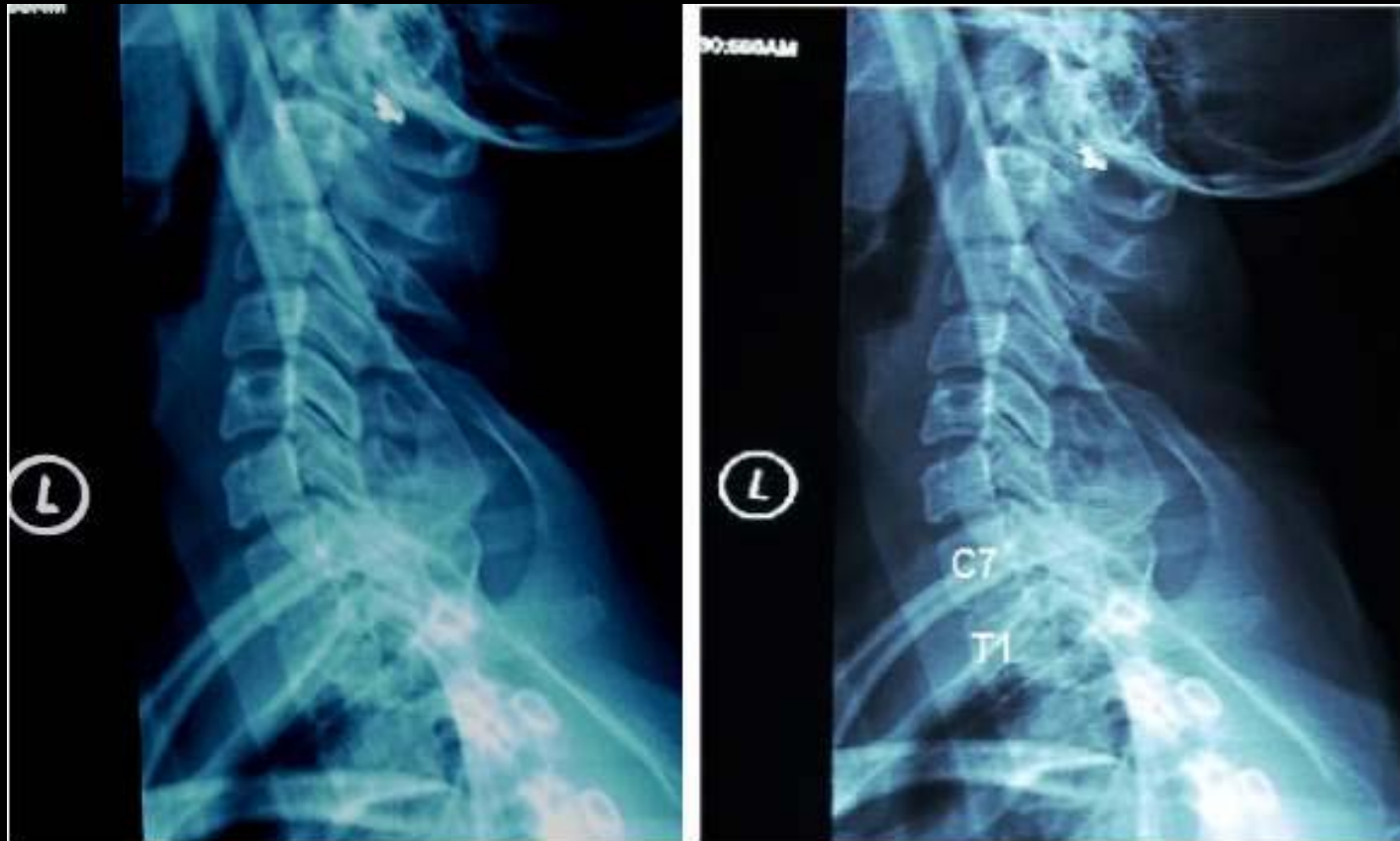Exame radiológico



Lateral
occipício a T-1

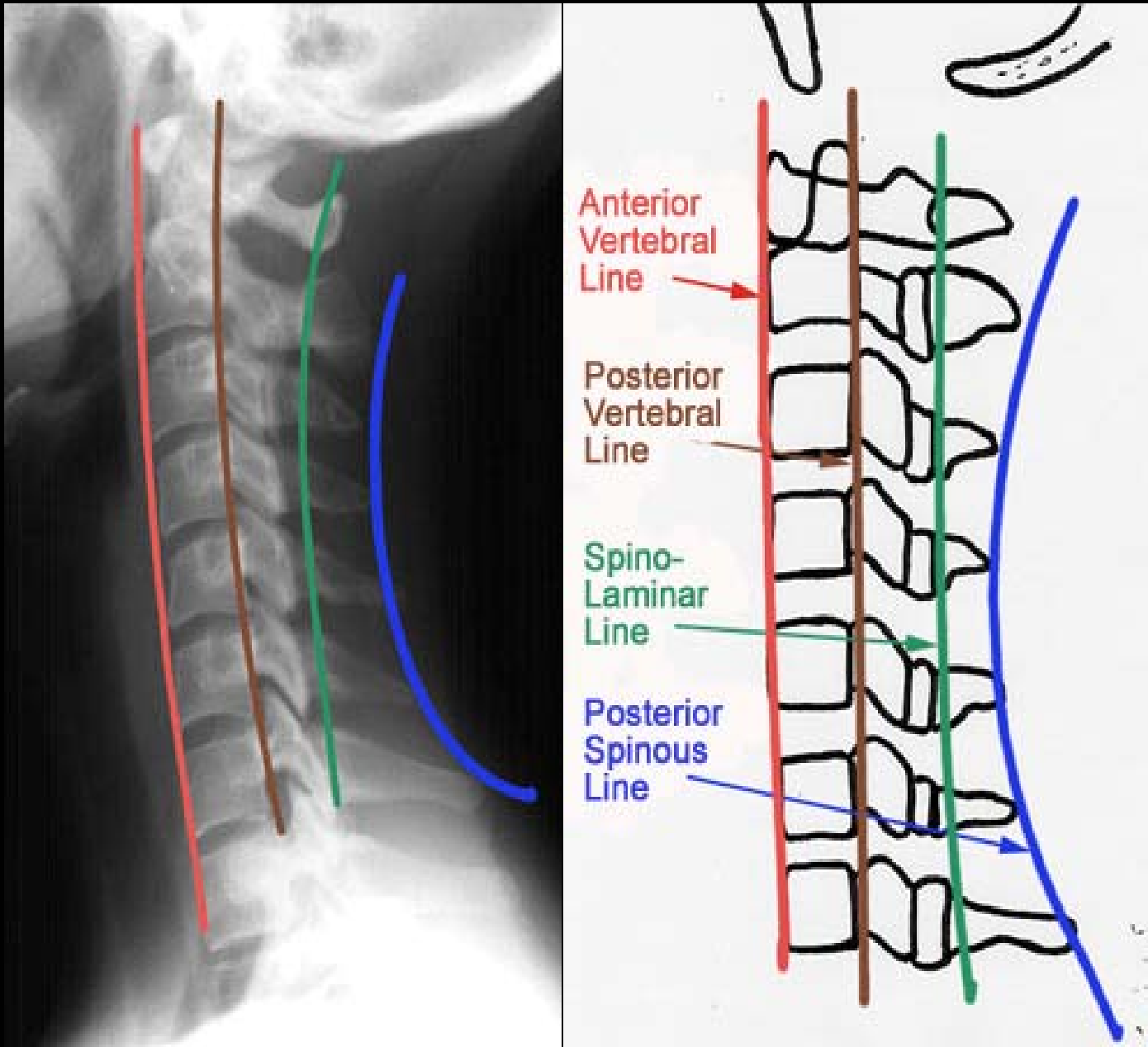


Perfil “swimmers view”





Linhas anatômicas





Diagnóstico - **Pacientes inconscientes**

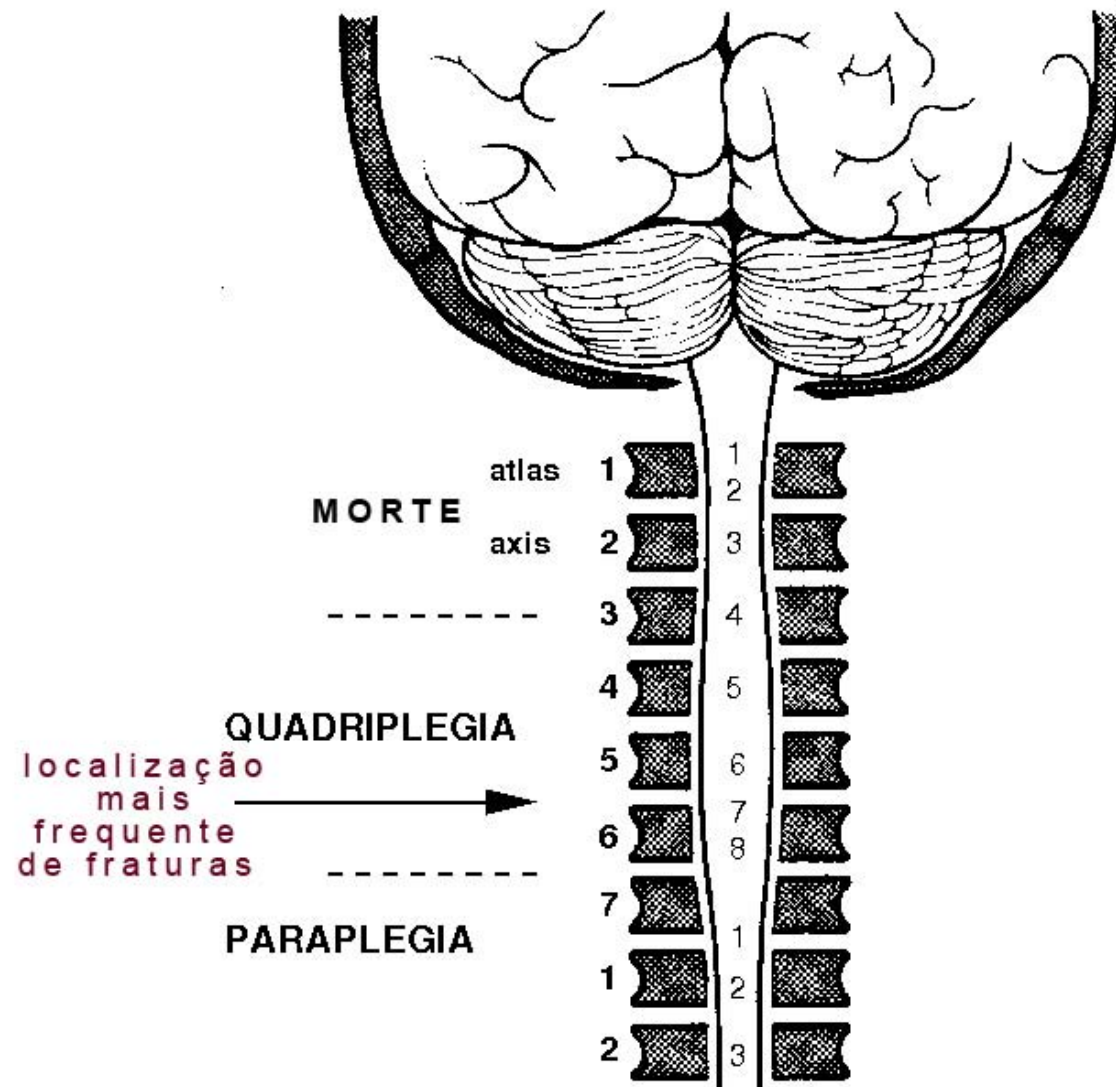
Rx em 3 incidências suplementada pela TC - MRI

Permane o colar cervical até a possibilidade de exame clínico – consciente???

Problemas em manter o colar cervical

- escaras
- posição dificulta a aspiração de secreções e fisioterapia respiratoria
- e até aumenta PIC

Níveis de lesão em coluna cervical



Controle da via aérea

Preferência dos anesthesiologistas: fibroscopia

Experiência favorável da intubação traqueal

laringoscopia direta + imobilização da coluna cervical

Não existem dados que possam recomendar apenas uma opção de técnica no manuseio da VA, várias opções parecem apropriadas e aceitáveis.

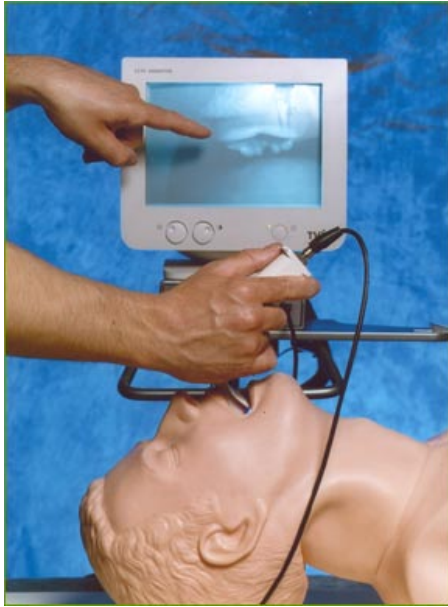REVIEW ARTICLE

Neuroanesthesiology Update

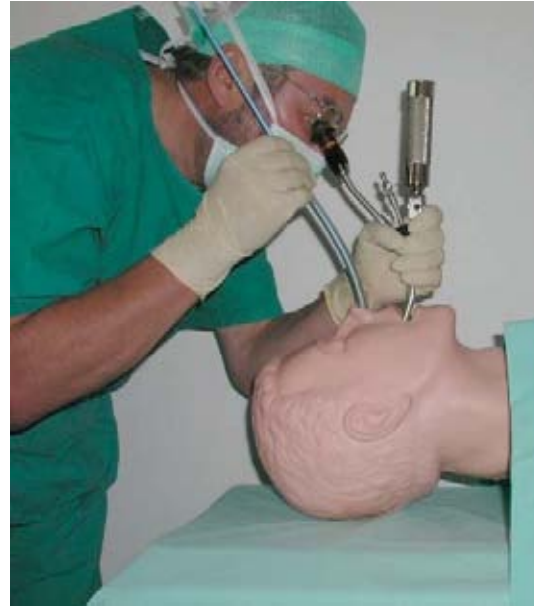J Neurosurg Anesthesiol Volume 21, Number 2, April 2009

Jeffrey J. Pasternak, MD and William L. Lanier, MD

Laringoscópios ópticos



GlideScope



Bullard



Airtraq

REVIEW ARTICLE

Neuroanesthesiology Update

Jeffrey J. Pasternak, MD and William L. Lanier, MD

J Neurosurg Anesthesiol Volume 21, Number 2, April 2009

Controle da via aérea

140. Robitaille A, Williams SR, Tremblay MH, et al. Cervical spine motion during tracheal intubation with manual in-line stabilization: **direct laryngoscopy versus GlideScope** videolaryngoscopy. *Anesth Analg*. 2008;106:935–941.
141. Gercek E, Wahlen BM, Rommens PM. In vivo ultrasound realtime motion of the cervical spine during intubation under manual in-line stabilization: a comparison of **intubation methods**. *Eur J Anaesthesiol*. 2008;25:29–36.
142. Hirabayashi Y, Fujita A, Seo N, et al. A comparison of cervical spine movement during laryngoscopy using the **Airtraq or Macintosh laryngoscopes**. *Anaesthesia*. 2008;63:635–640.
143. Maruyama K, Yamada T, Kawakami R, et al. Upper cervical spine movement during intubation: fluoroscopic comparison of the **AirWay scope, McCoy laryngoscope, and Macintosh laryngoscope**. *Br J Anaesth*. 2008;100:120–124.

Todas as intervenções de manipulação da via aérea causam movimentação da coluna cervical.

REVIEW ARTICLE

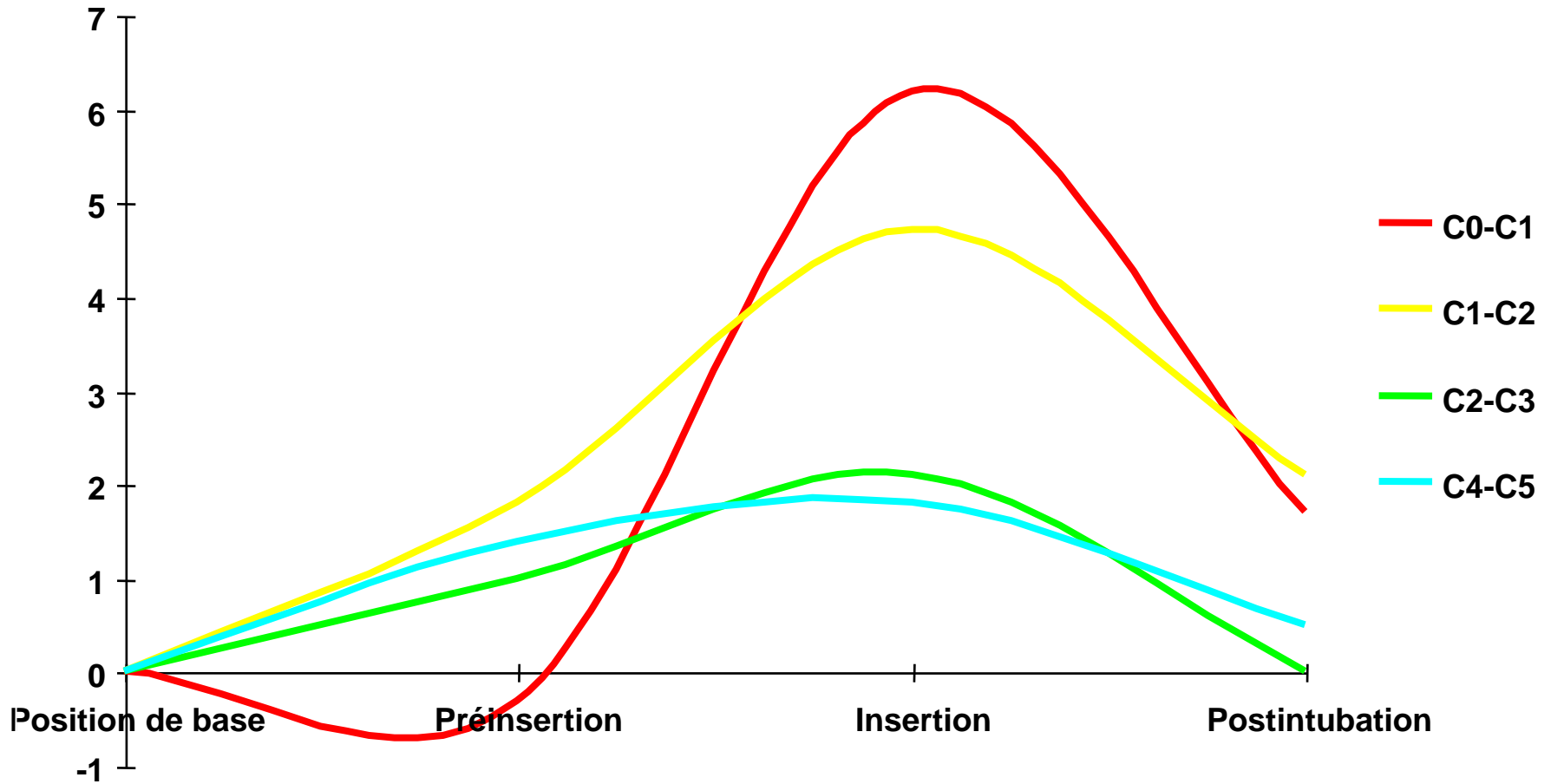
Neuroanesthesiology Update

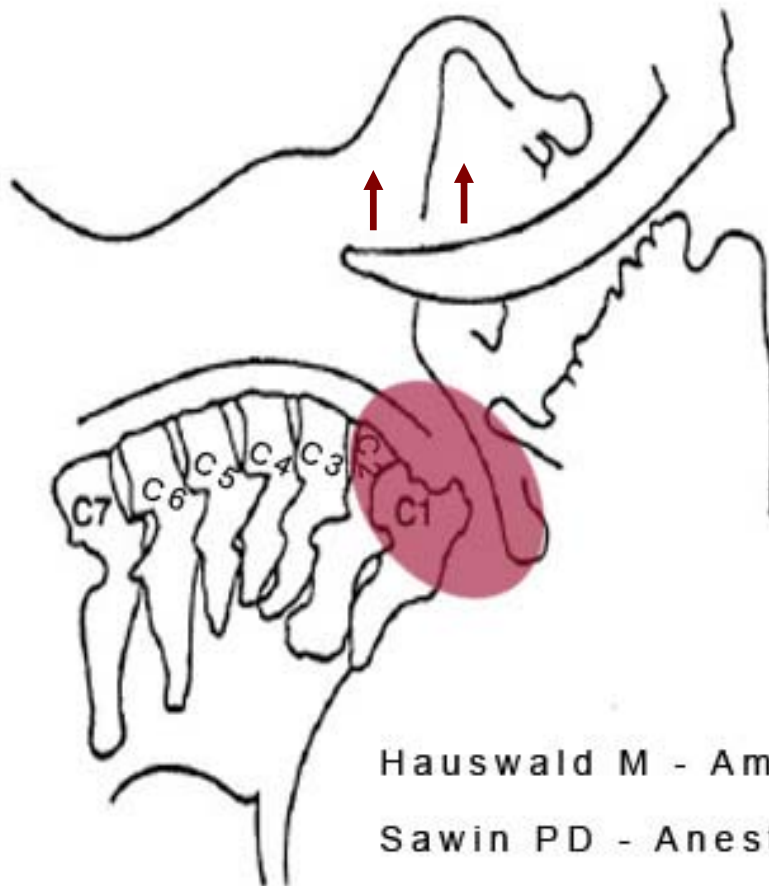
Jeffrey J. Pasternak, MD and William L. Lanier, MD



Cervical Spine Motion with direct Laryngoscopy and oro-tracheal intubation

Sawin PD Anesthesiology 1996;85:26-36 (sujets sains)



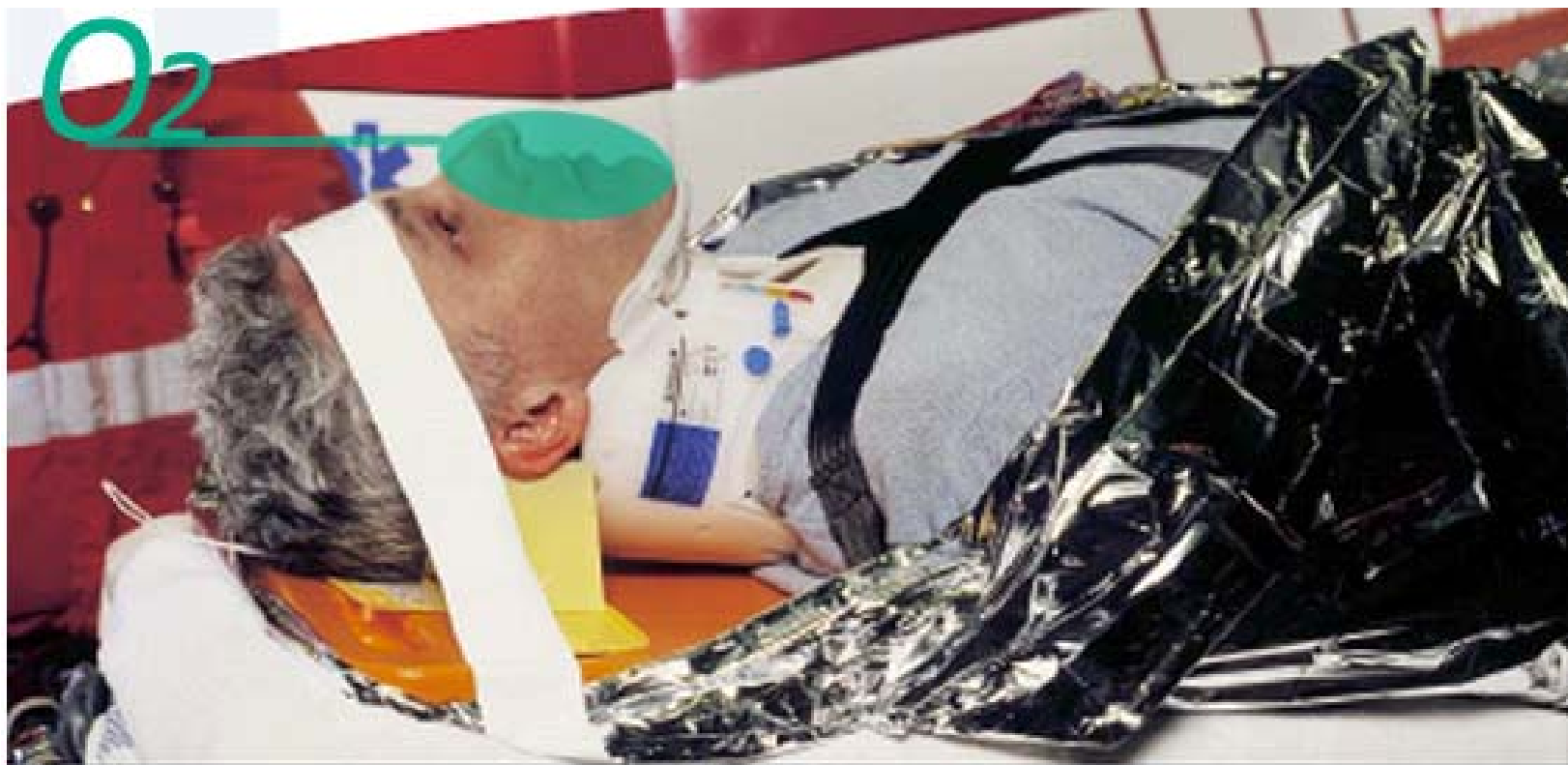

Hauswald M - Am J Emerg Med 1991; 9:535-8
Sawin PD - Anesthesiology 1996; 85:26-36

Impacto da laringoscopia direta e intubação traqueal
na movimentação da coluna cervical

Conduta VA?

alerta / inconsciente?
cooperativo / agitado?
respiração espontânea?
trauma de face?
sangue na orofaringe?



Ventilação com máscara facial

Hauswald M – Am J Emerg Med 1991;9:535-8



The image features a dark blue background with two spotlights at the top, one on the left and one on the right. Both spotlights are directed downwards, creating bright beams of light that converge towards the center. The word "Fibroscope" is written in a large, bold, orange font in the center of the image. The overall scene is reminiscent of a stage or a presentation setting.

Fibroscope

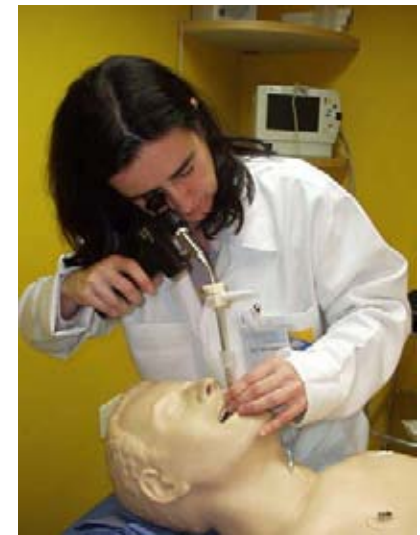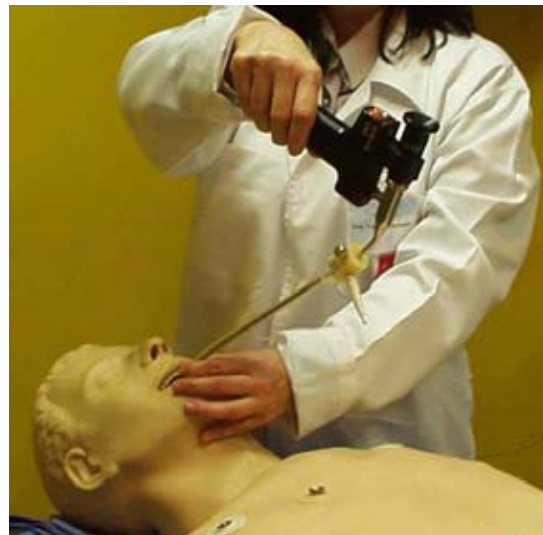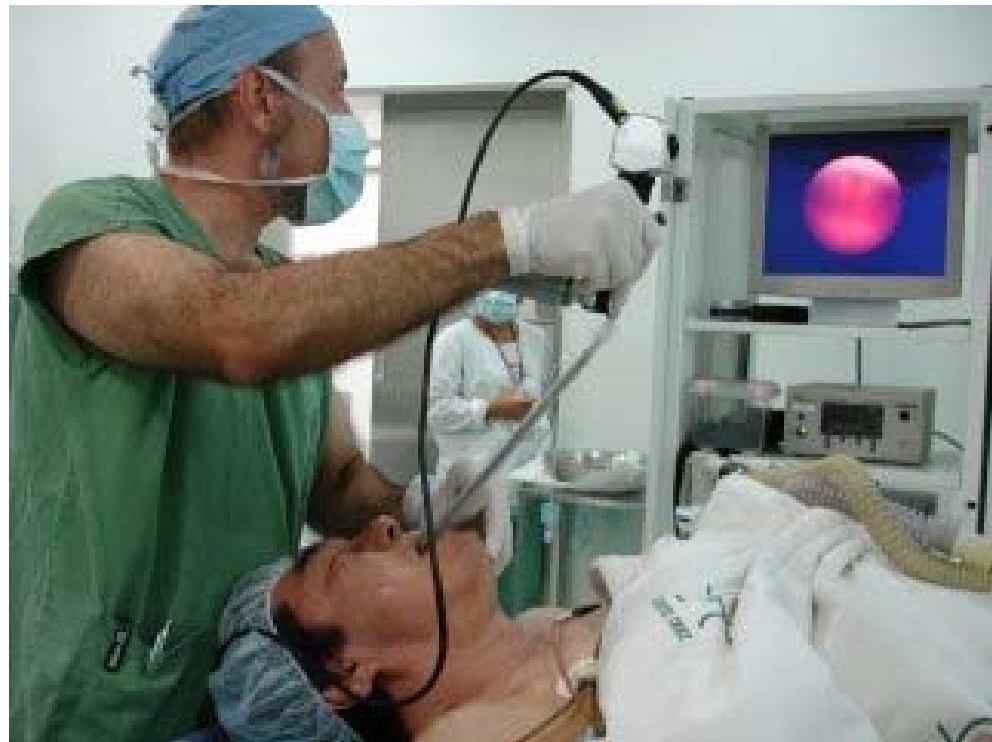Fibroscopia - Limitações

- ✓ tempo....
- ✓ apnéia / depressão respiratória
- ✓ sangue ou secreção
- ✓ agitação

**Estilete
Luminoso**

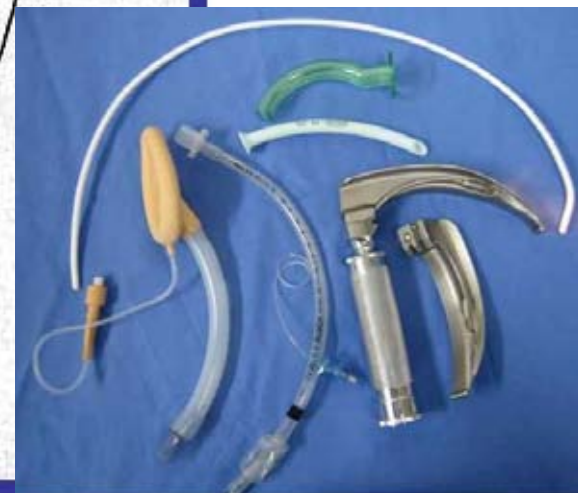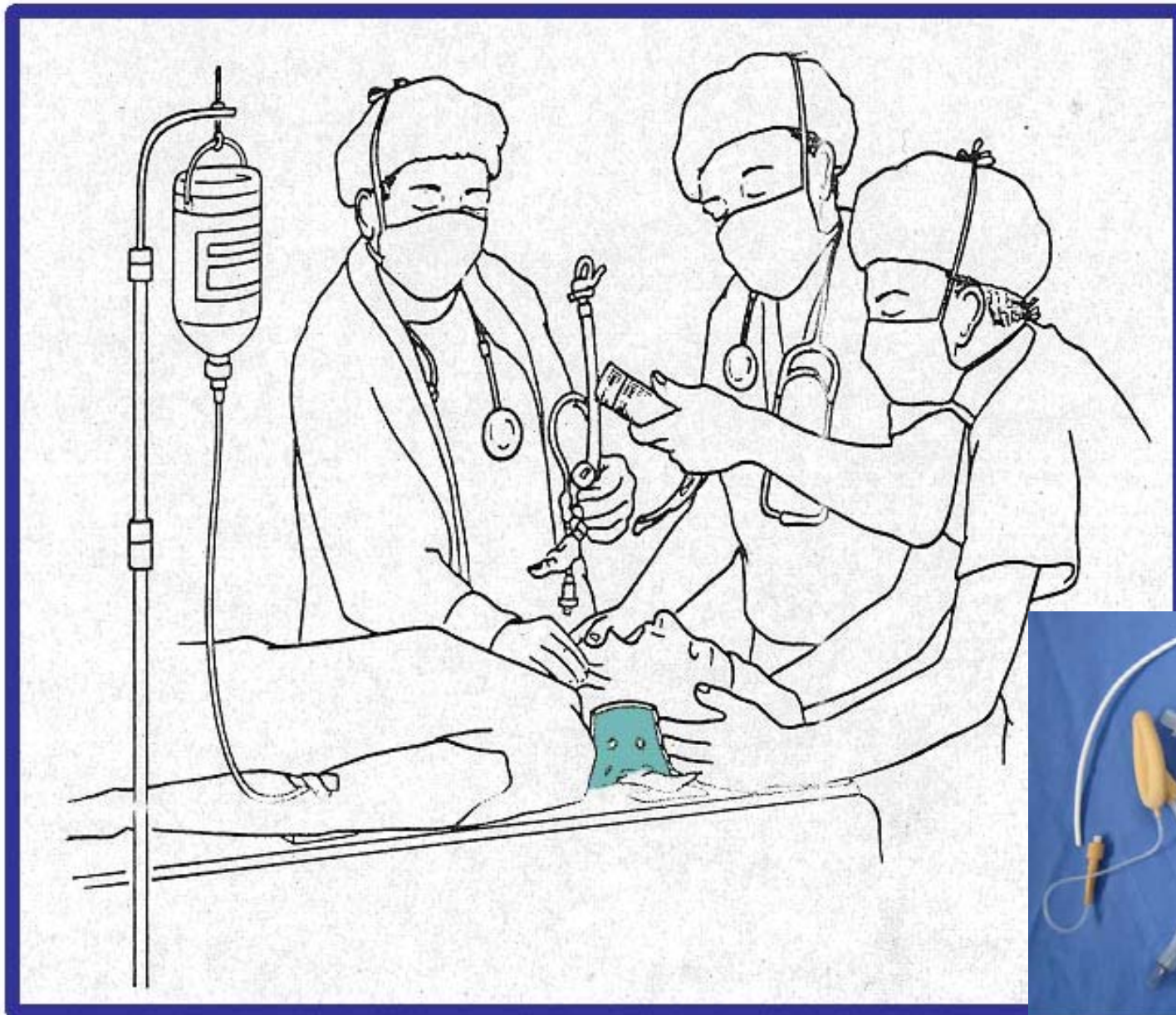**Estilete
Óptico
Visual**

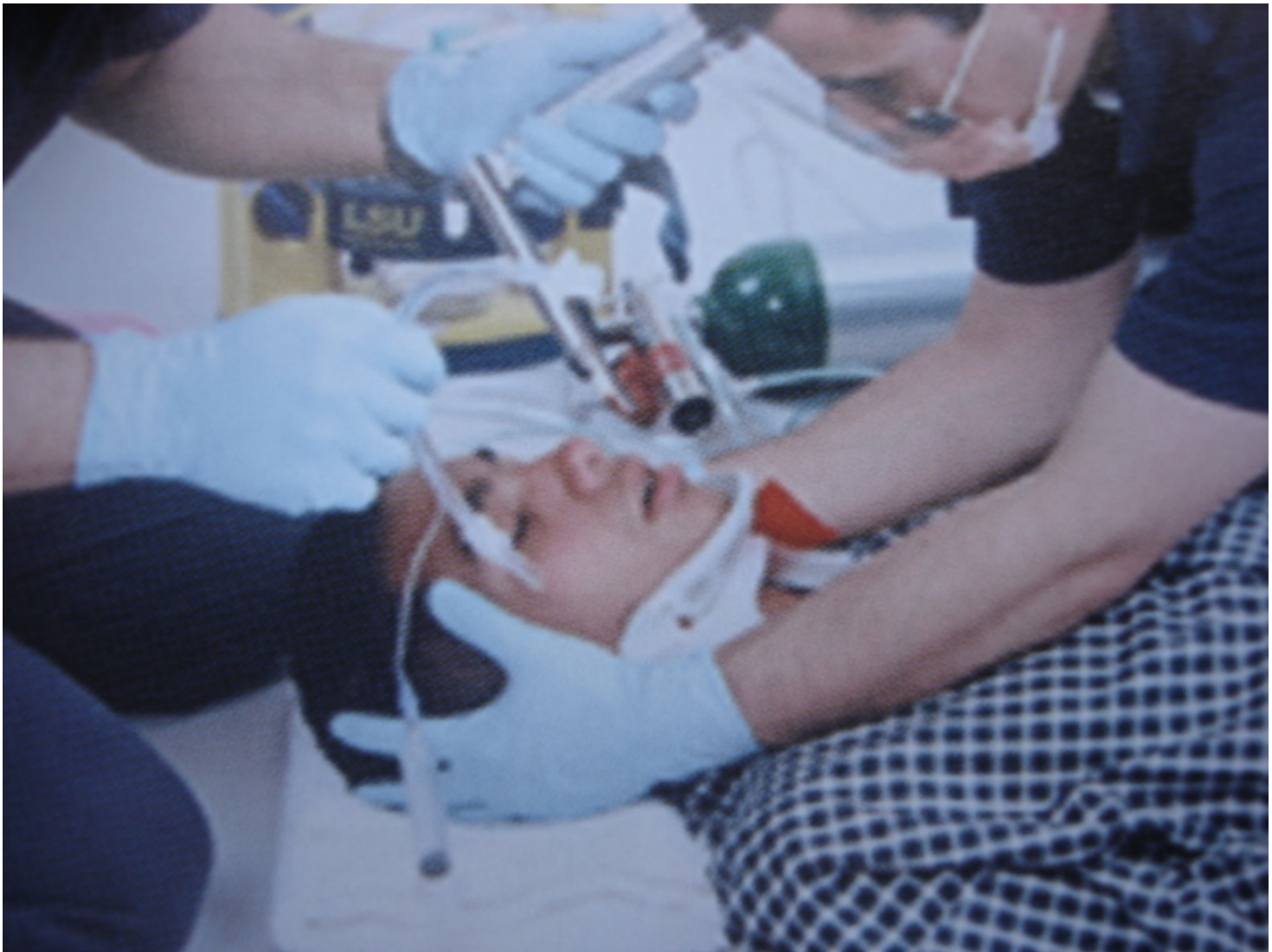**Vantagens
Limitações**



IT

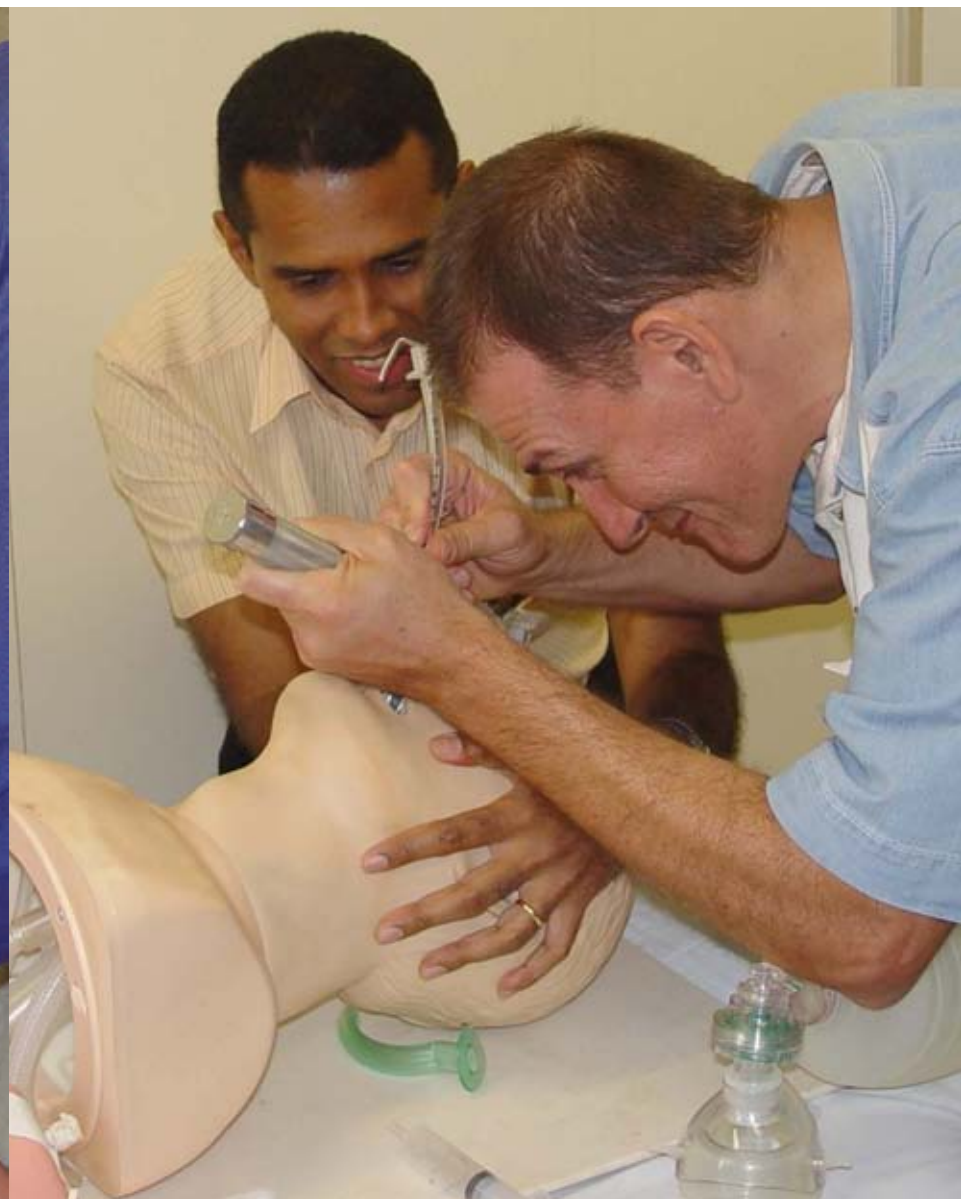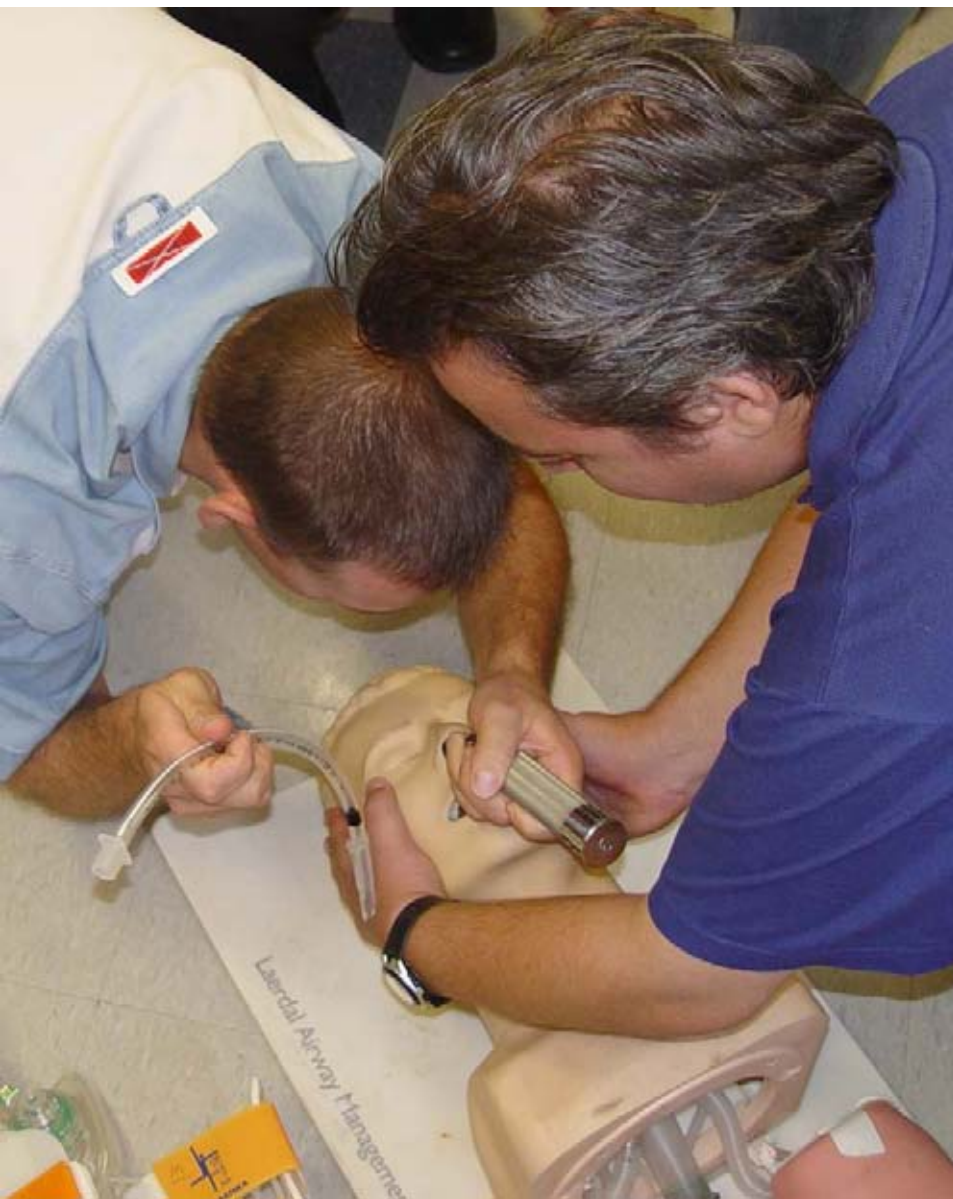alinhamento e estabilização manual da coluna cervical
pressão cricóide
IT com seqüência rápida







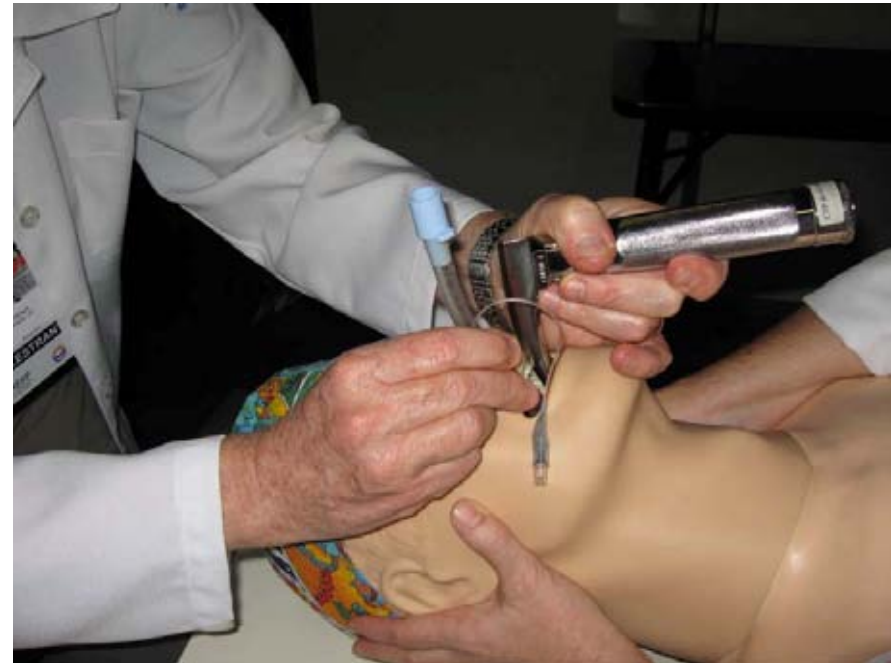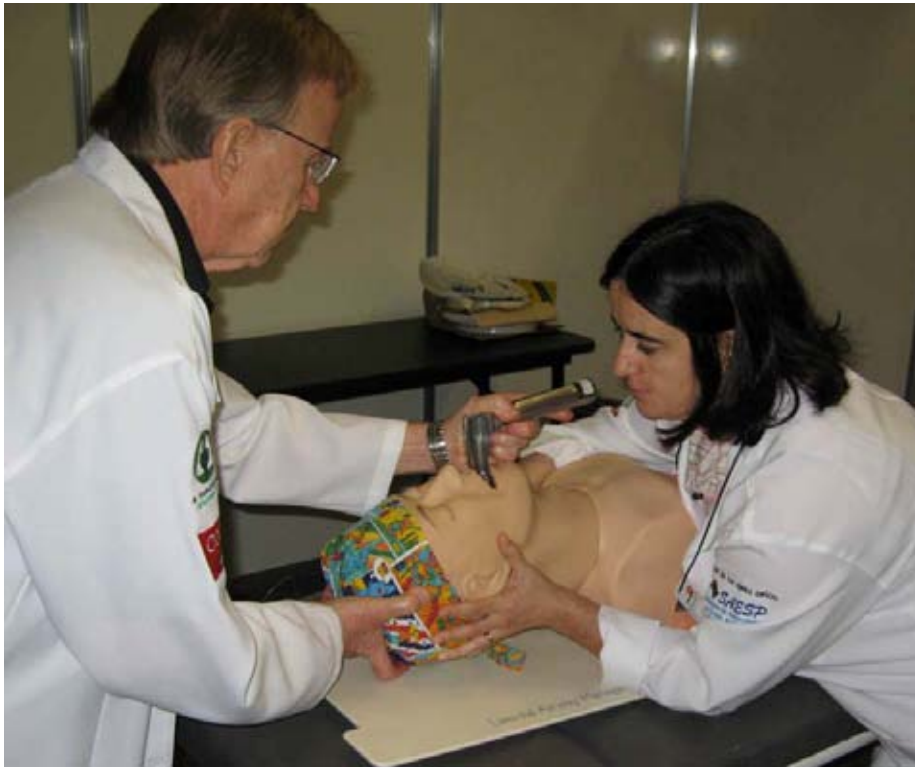alinhamento e estabilização manual da coluna cervical

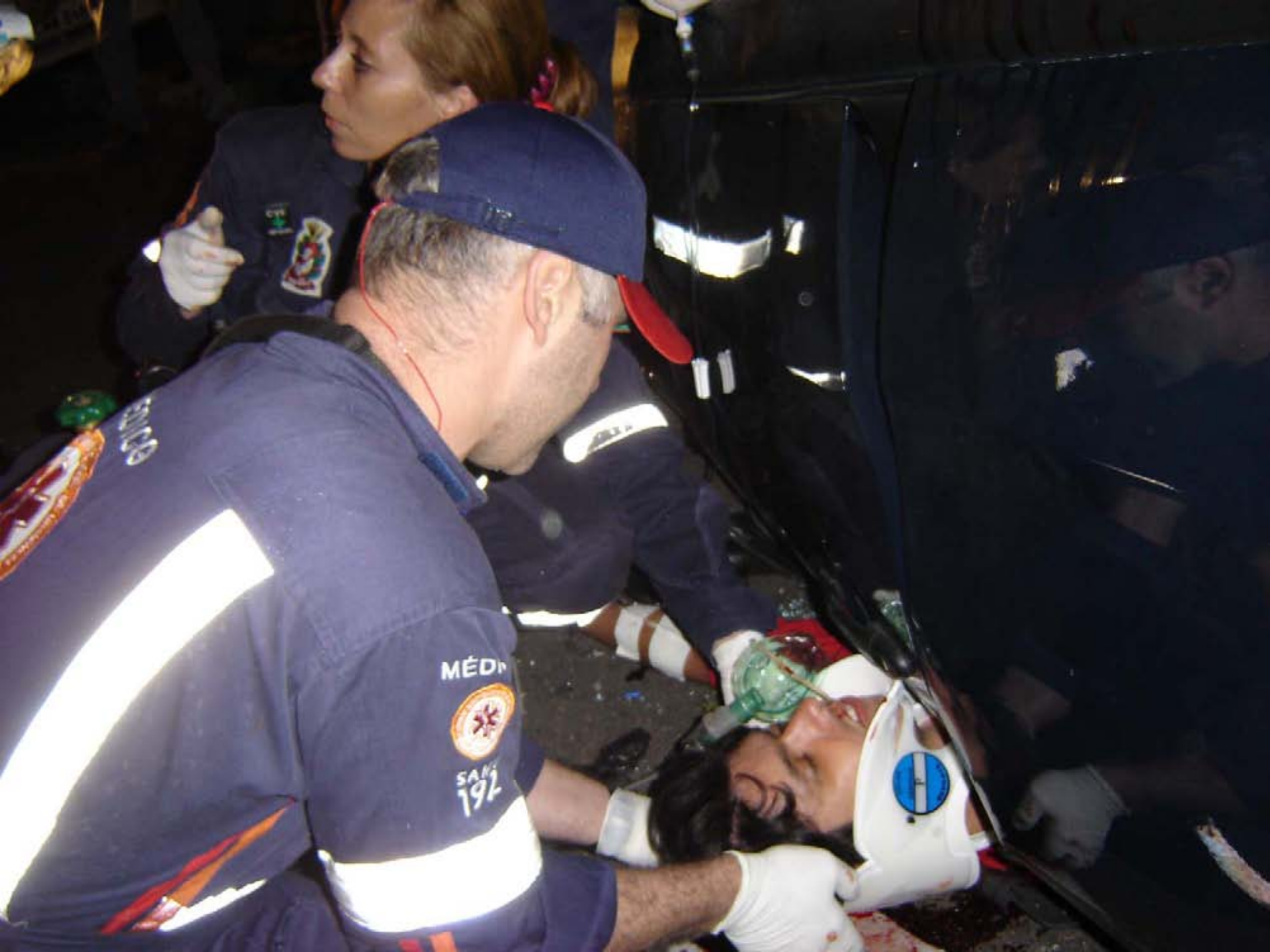

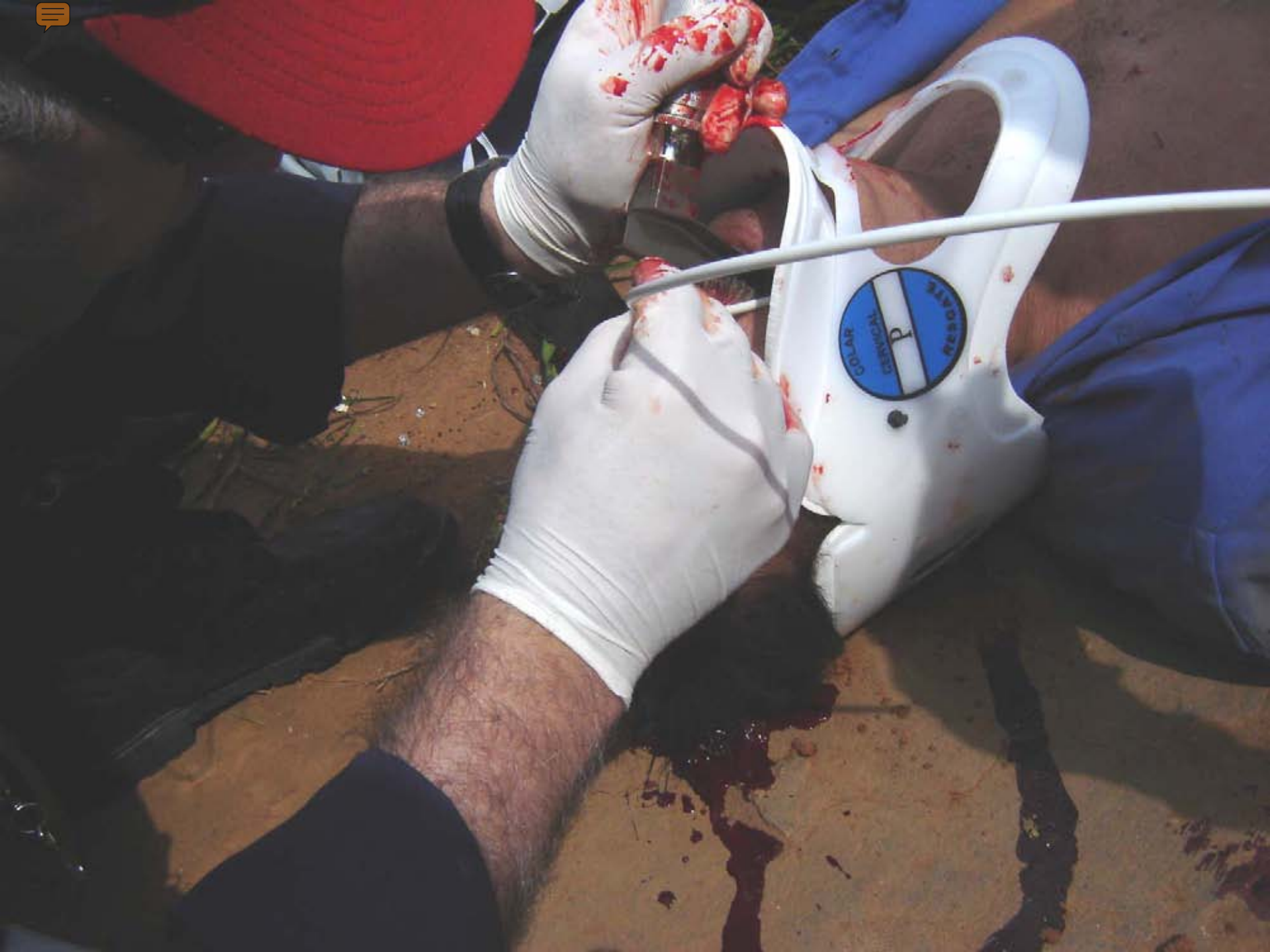alinhamento e estabilização manual da coluna cervical

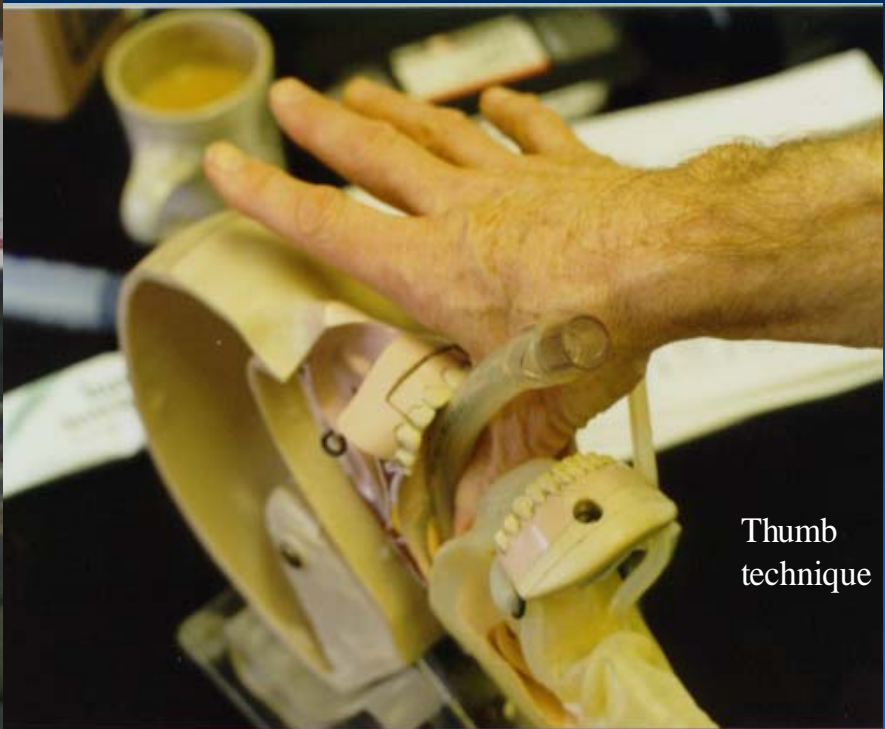
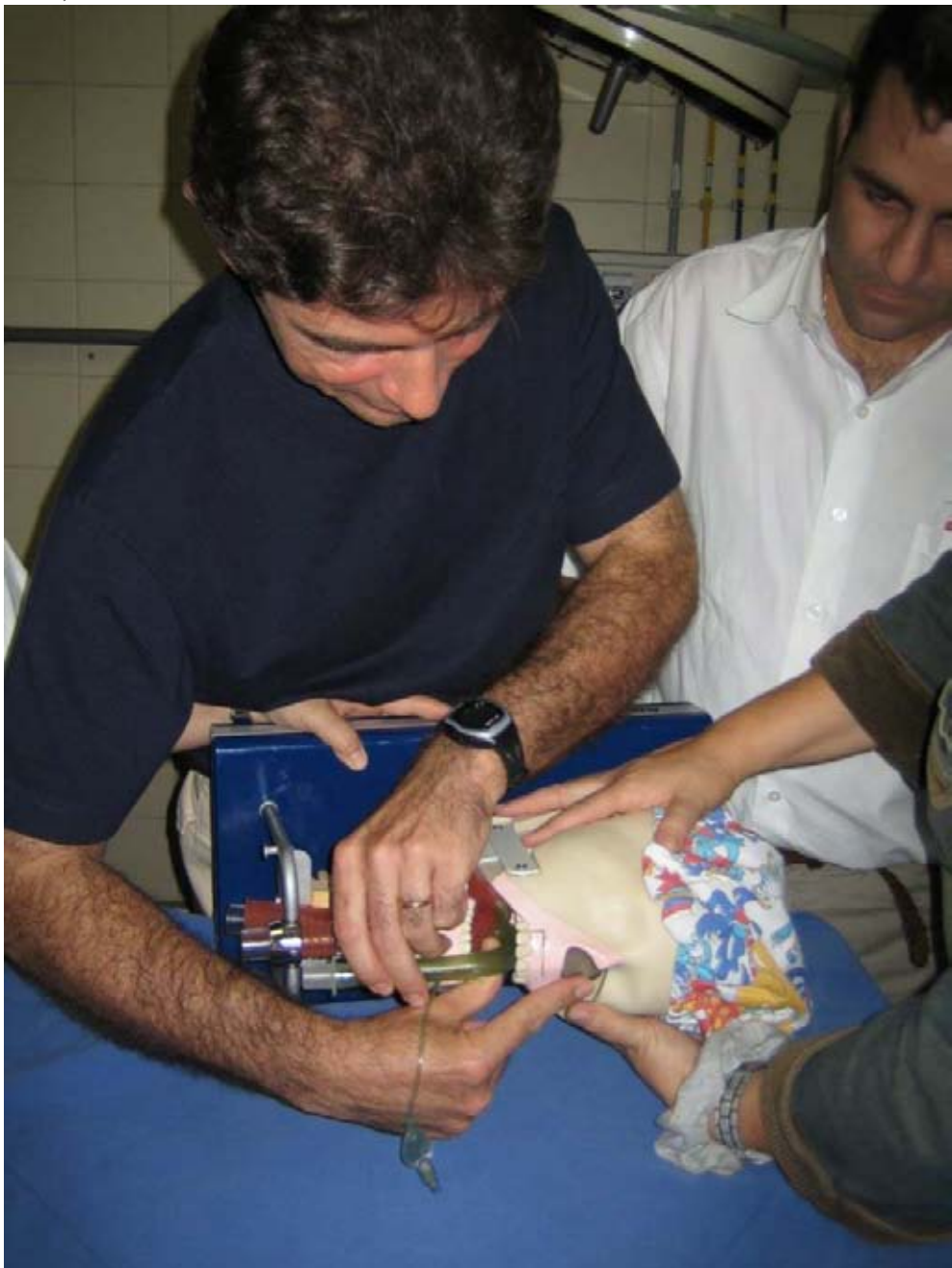
VAD 2009





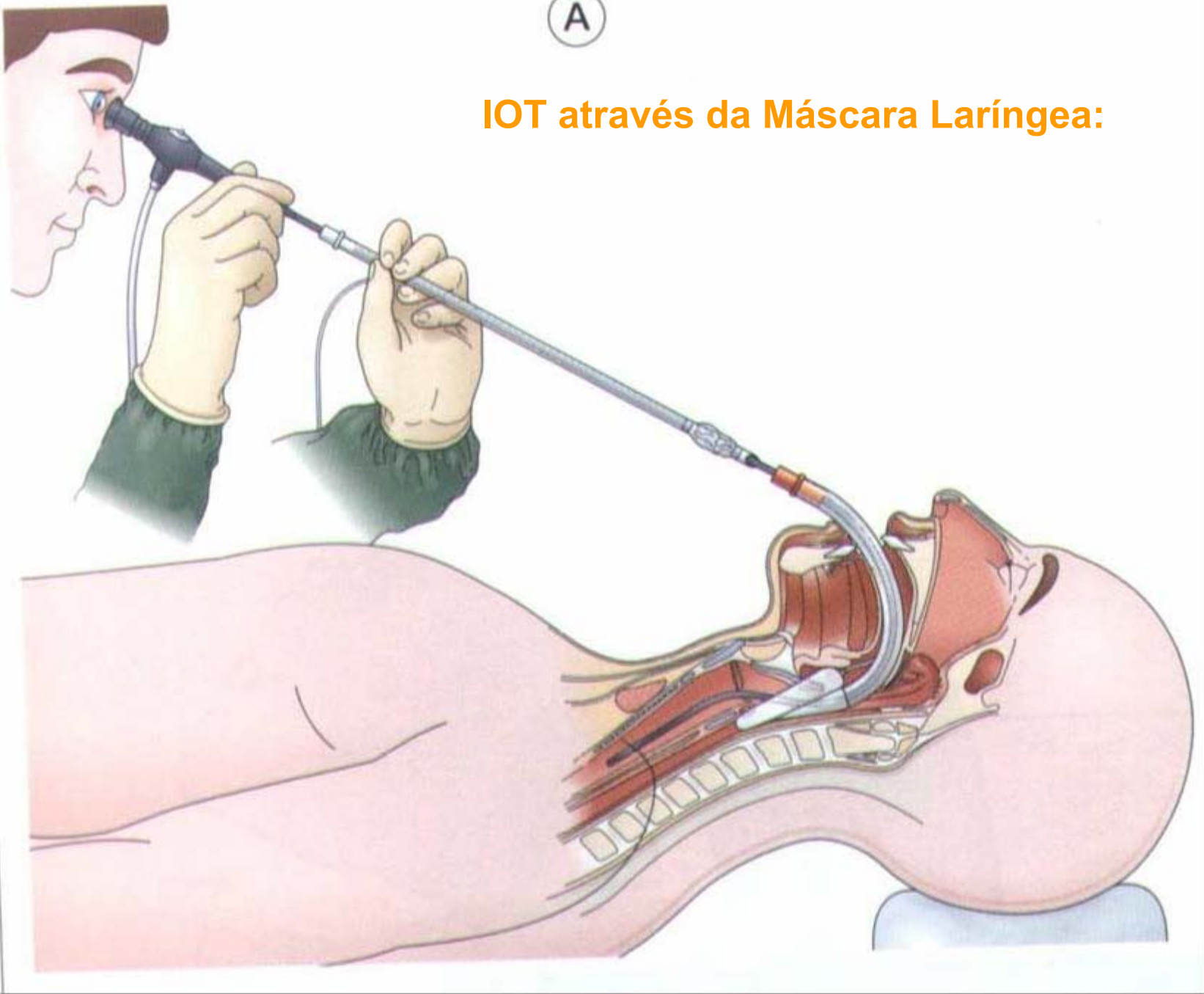




Thumb
technique

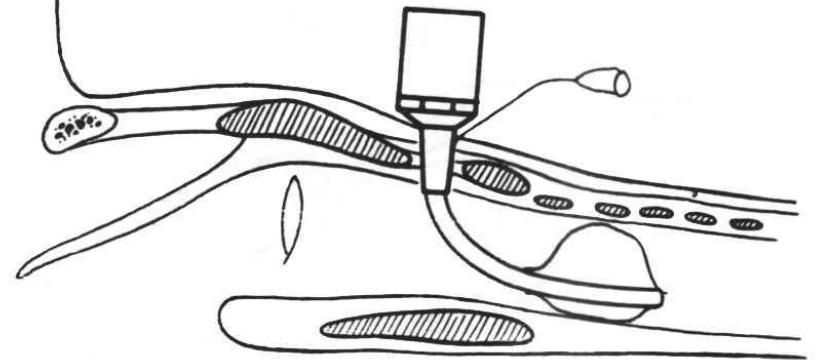
A

IOT através da Máscara Laríngea:



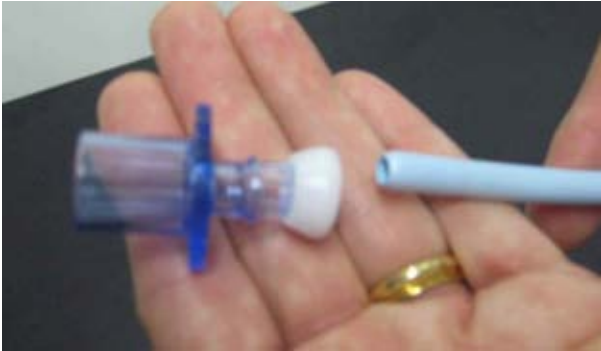

Métodos cirúrgicos

cricotireoidostomia

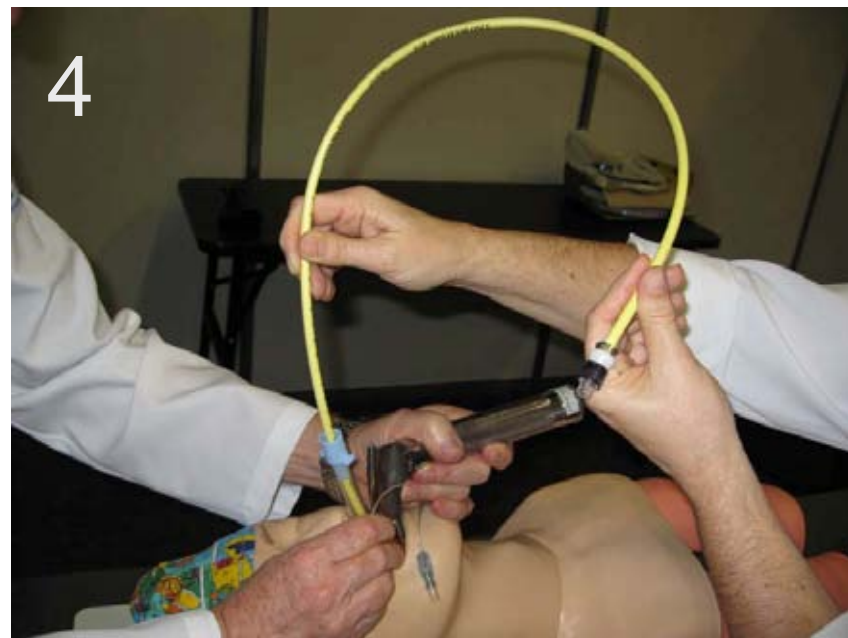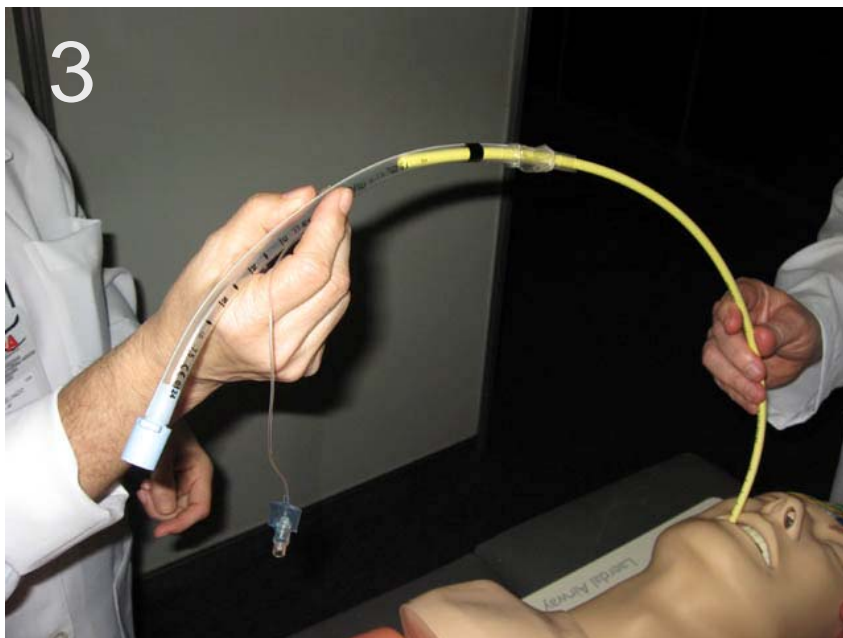
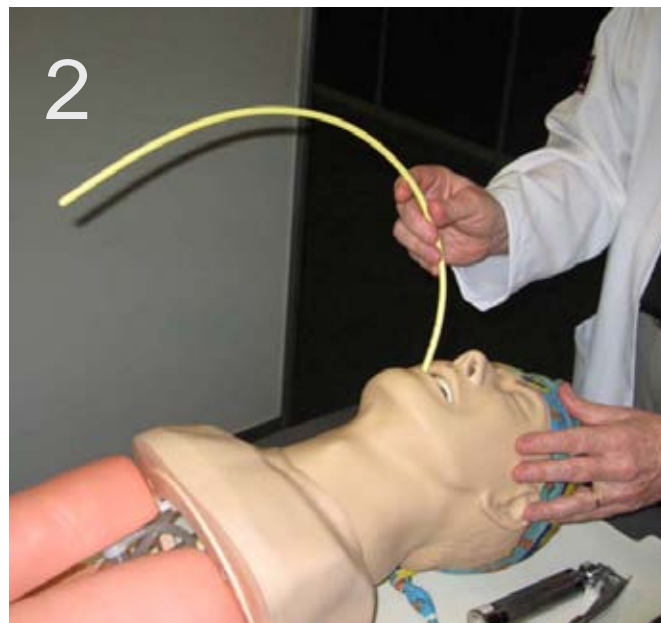

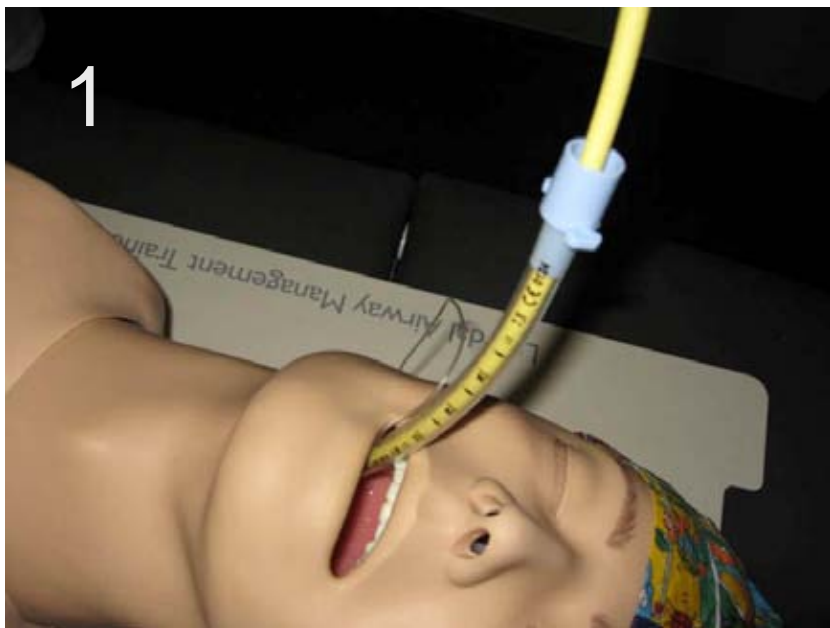
cuidado → movimentação cervical

Sondas trocadoras



Sondas trocadoras





Conclusão

Há consenso no atendimento do trauma de coluna cervical no paciente consciente, mas nos pacientes com nível de consciência alterado é controverso.

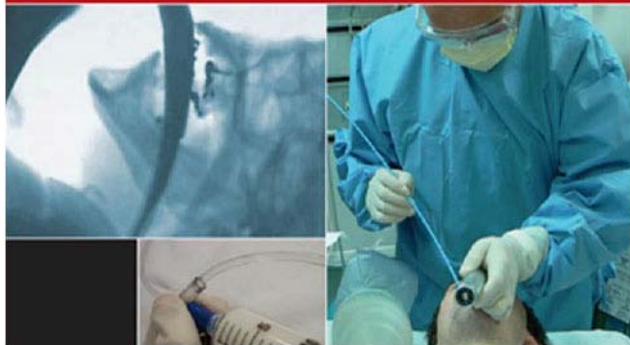Desde que a estabilização manual da coluna cervical seja aplicada, indução de anestesia com seqüência rápida seguida de laringoscopia direta e intubação oral parece ser seguro.

Hipotensão prolongada e mesmo mal posicionamento após IT tem no mínimo o mesmo potencial de causar lesão neurológica como a IT sozinha.

Os dispositivos supraglóticos tem seu papel como dispositivo alternativo para o controle e da via aérea quando a intubação é difícil.



→ Airway Management in Emergencies



GEORGE KOVACS, MD
 Department of Emergency Medicine
 Dalhousie University
 Nova Scotia, Halifax, Canada

J. ADAM LAW, MD
 Professor
 Departments of Anesthesiology and Surgery
 Dalhousie University
 Nova Scotia, Halifax, Canada

2008 -The McGraw-Hill Companies

REVIEW ARTICLE

Neuroanesthesiology Update

Jeffrey J. Pasternak, MD and William L. Lanier, MD

J Neurosurg Anesthesiol Volume 21, Number 2, April 2009

■ REVIEW ARTICLE

David C. Warltier, M.D., Ph.D., Editor

Anesthesiology 2006; 104:1293-318

© 2006 American Society of Anesthesiologists, Inc. Lippincott Williams & Wilkins, Inc.

Airway Management in Adults after Cervical Spine Trauma

*Edward T. Crosby, M.D., F.R.C.P.C.**